Comparative replication and immune activation profiles of SARS-CoV-2 and SARS-CoV in human lungs: an ex vivo study with implications for the pathogenesis of COVID-19

Chu H et al.

Clinical Infectious Diseases, doi:10.1093/cid/ciaa410, Published: 09 April 2020

در مطالعه ای با کشت ویروس در بافت ریوی در محیط آزمایشگاهی نشان داده شده است که ویروس SARS-CoV-2 در مقایسه با ویروس SARS-CoV در بازه ی زمانی ۴۸ ساعته ۳.۲ برابر بیشتر ذرات عفونی در بافت ریوی ایجاد میکند. از نظر سلولی عملکرد هر دو ویروس مشابه بوده و سلول های پنوموسیت نوع اول و دوم و ماکروفاژ های الوئولی را مورد هدف قرار میدهند. ویروس SARS-CoV-2 علیرغم تکثیر بیشتر، تولید اینترفرون کمتری را در بافت ریوی القا میکند. همچنین در این مطالعه القای تولید ۴ نوع سایتوکاین و ۹ نوع کموکاین که در تنظیم سیستم ایمنی موثر است، مورد بررسی قرار گرفته است که نتایج نشان میدهد در عفونت با ویروس COVID-19 از ۱۳ نوع مدیاتور التهابی تنها تنظیم تولید ۵ نوع از آنها (IL6, MCP1, CXCL1, CXCL5, and CXLC10) افزایش می یابد. در حالیکه در ویروس SARS-CoV افزایش تنظیم ۱۱ مورد از ۱۳ مورد مشهود میباشد که این یافته میتواند شاهدی بر تظاهرات بالینی بیماری سارس مانند تب شدید باشد. این یافته ها جهت تعیین استراتژی های مقابله با ویروس COVID-19 حائز اهمیت می باشد.

شستن دستان، فاصله گذاری اجتمائی و استفاده از ماسک در اماکن عمومی از روش های پیشگیری ضروری میباشد. همچنین با توجه به ویژگی های عفونت زایی این ویروس به نظر میرسد شروع درمان های آنتی ویروسی پس از گذشت ۴۸ ساعت از بروز علائم تاثیر قابل توجهی نداشته باشد. بدین سبب تشخیص و شروع درمان به موقع بسیار مهم می باشد. همچنین تجویز دوز بالای دارو های کورتیکواستروئیدی رویکرد مناسبی در درمان نمی باشد و در صورت نیاز بایستی همزمان با دارو های آنتی وایرال مناسب تجویز گردد. چراکه این ویروس در مراحل اولیه بیماری سیستم ایمنی بدن را تا حدودی سرکوب می کند.

COVIMyocardial localization of coronavirus in COVID-19 cardiogenic shock

Guido Tavazzi et al.

European Journal of Heart Failure (2020) doi:10.1002/ejhf.1828

بیمار ۶۹ ساله ی ایتالیایی با علایم تنگی نفس پیشرونده، سرفه و ضعف از ۴ روز گذشته به بیمارستان مراجعه کرده و بستری شده است. در گرافی های اخذ شده از ریه های وی التهاب منتشر دوطرفه وکدورت ساب پلورال گزارش شده است. در بررسی سواب نازوفارنژیال تشخیص کووید-۱۹ مسجل گشته است.

تحلیل آزمایشات خونی وی نشانگر سطح بالای مارکر های التهابی و لنفوپنی و افزایش سطح hs-TnI و اسیدوز متابولیک بوده است.

در اولین اکوکاردیوگرافی انجام شده در این بیمار نشانه هایی از گشادی بطن چپ و هایپوکینزی شدید و منتشر در بطن چپ وجود داشت. در آنژیو گرافی عروق کرونری وی یافته قابل توجهی وجود نداشت. بیمار با موفقیت با ECMO و تهویه مکانیکی تحت درمان قرار گرفت و عملکرد قلب به طور کامل طی ۵ روز بهبود یافت. ولی بیمار پس ازگذشت ۲۰ روز در اثر شوک سپتیک ناشی از سودوموناس ائروژنوزا و کلبسیلا پنومونیا بدون نارسایی بطنی در گذشت. در بررسی های نمونه بیوپسی اندومیوکاردیال حاصل شده گروه های کوچک ذرات ویروسی و ذرات منفرد ویروسی در سلولهای بینابینی میوکارد و حضور ویروس ها به شکل جوانه زدن مشاهده شده است. همچنین در بررسی های میکروسکوپیک سلول های التهابی بینابینی سایتوپاتیک مشاهده شده است اما علی رغم مجاورت سلول های التهابی و میوسیت ها، ذرات ویروسی درون میوسیت ها مشاهده نشده است. نتایج پاتولوژیک علی رغم شواهد بالینی دال بر میوکاردیت حاد نکروزان، نشانگر التهاب خفیف (low-grade) بافت میوکارد بدون نکروز میوسیت ها بوده است.

کیس ریپورت حاضر نشان میدهد ویروس کووید-۱۹ میتواند به صورت ویرمی گذرا ویا ازطریق مهاجرت ماکروفاژ های آلوده وارد سایر اندام ها مثل قلب شده و منجر به آسیب بافتی غیر ایسکمیک شود.

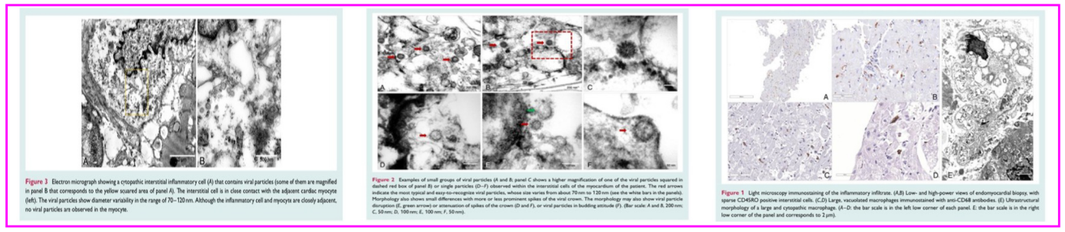

Figure 3 Electron micrograph showing a cytopathic interstitial inflammatory cell (A) that contains viral particles (some of them are magnified in panel B that corresponds to the yellow scoared area of panel A). The interstitial cell is in close contact with the adjacent cardiac myocyte (left). The viral particles show diameter variability in the range of 70–120 nm. Although the inflammatory cell and myocyte are closely adjacent, no viral particles are observed in the myocyte.

Figure 2 Examples of small groups of viral particles (A and B; panel C shows a higher magnification of one of the viral particles squared in dashed red box of panel B) or single particles (D–F) observed within the interstitial cells of the myocardium of the patient. The red arrows indicate the most typical and easy-to-recognize viral particles, whose size varies from about 70 nm to 120 nm (see the white bars in the panels). Morphology also shows small differences with more or less prominent spikes of the viral crown. The morphology may also show viral particle disruption (E, green arrows) or attenuation of spikes of the crown (D and F), or viral particles in budding estitude (F). (Bar scale, A and B, 200 nm; C, 50 nm; D, 100 nm; E, 100 nm; F, 50 nm).

Figure 1 Light microscopy immunostaining of the inflammatory infiltrate. (A,B) Low- and high-power views of endomyocardial biopsy, with sparse CD45RO positive interstitial cells. (C,D) Large, vacuolated macrophages immunostained with anti-CD68 antibodies. (E) Ultrastructural morphology of a large and cytopathic macrophage. (A–D) the bar scale is in the left low corner of each panel. E, the bar scale is in the right low corner of the panel and corresponds to 2 μm).

Correlation Between Relative Nasopharyngeal Virus RNA Load and Lymphocyte Count Disease Severity in Patients with COVID-19

Yang Liu et al.

DOI: 10.1089/vim.2020.0062

این مطالعه ارتباط بین تغییرات دینامیک در بار ویروسی نازوفارنکس بیماران مبتلا به COVID-19 و شدت بیماری را مورد بررسی قرار داده است. در این مطالعه که به صورت گذشته نگر انجام گرفته جهت بررسی کمی نمونه سواب گلو از rt-PCR استفاده شده و میزان لنفوسیت ها، سطح فاکتورهای انعقادی، شاخصهای آسیب میوکارد و شاخص های بیوشیمیایی آزمایشگاهی بین گروه خفیف و گروه شدید مقایسه شده است. از ۷۶ بیمار، ۴۹ نفر مرد و ۲۷ نفر زن بودند. تعداد لنفوسیت های T CD4 + و T + CD8 همه تفاوت معنی داری بین دو گروه وجود داشت (P <0.001)، همچنین تفاوت هایی در سطح اینترلوکین ۲R- (IL)، IL-6 و IL-8 یافت شد. علاوه بر این، اختلاف معنی داری در PT، سطح D-dimer و فیبرینوژن بین گروه خفیف و گروه شدید (p=0.029, 0.006, 0.001)، و لاکتات دهیدروژناز و تروپونین وجود داشت (p<0.001 وp=0.007). بار SARS-CoV-2 RNA و میزان لنفوسیت های T با یکدیگر همبستگی خطی منفی داشتند (P <0.001)، همچنین بار SARS-CoV-2 RNA با IL-2R ، زمان پروترومبین، لاکتات دهیدروژناز، و تروپونین T حساس همبستگی مثبت داشت (P = 0.002، P = 0.009 و P <0.001)، علاوه بر این، مدت زمان منفی شدن تست نوکلئیک اسید برای بیماران در گروه خفیف به طور قابل توجهی کوتاه تر از افراد در گروه شدید بود (Z = -6.713، P <0.001)، در نتیجه، بار نسبی RNA SARS-CoV-2 در نازوفارنکس ارتباط نزدیکی با شدت COVID-19 دارد. اگر بار نسبی RNA بیشتر باشد، تعداد لنفوسیت ها پایین تر، آسیب اندام بیشتر و مدت زمان منفی شدن نوکلئیک اسید طولانی تر می شود.

Table 1. Comparison of Inflammatory Factors and Coagulation System Indexes Between Patients with Mild and Severe COVID-19

	Inflammatory factor (pg/mL)					Coagulation system			
Group	IL-2R	IL-10	IL-8	IL-6	IL-1β	PT (s)	APTT (s)	Fib (g/L)	D-dimer (μg)
Mild group	579 (429, 1,432)	5 (<5, 5.87)	8.66 (5.41, 17.5)	7.1 (2.79, 25.7)	5 (<5, 10.1)	12.3 (11.9, 12.7)	28.3 (26.7, 31.8)	3.7 (3.03, 4.05)	0.26 (0.16, 0.45)
Severe group	1,451 (879, 2,768)	7.32 (<5, 11.23)	21.5 (5, 125.6)	20.1 (2, 89.3)	5.60 (<5, 11.6)	12.7 (12.1, 13.3)	31 (26.7, 33.9)	4.56 (3.21, 5.43)	1 (0.33, 2.42)
Z-value	−2.288	−0.256	−2.227	−2.498	−0.755	−2.182	−1.666	−2.754	−4.382
p-Value	0.022	0.798	0.026	0.012	0.475	0.029	0.096	0.006	<0.001

Data shown are median (interquartile range).
IL, interleukin; PT, prothrombin time; APTT, activated partial thromboplastin time; Fib, fibrinogen.



Infection and Rapid Transmission of SARS-CoV-2 in Ferrets

Kim et al.

2020 Published by Elsevier Inc. doi:10.1016/j.chom.2020.03.023

به منظور فهمیدن گسترش سریع سارس کووید ۱۹، مدلهای حیوانی که سرایت بالای انسان به انسان را شبیه-سازی می کنند مورد استفاده قرار می گیرند. نشان داده شده که در گیرنده ACE 2 راسو، رزیدوهای کریتیکال برای اتصال SARS- CoV وجود دارد. بنابراین، ما در راسویی که قبلا برای بررسی عفونت با ویروس آنفلوانزا مدل بوده، با ایجاد عفونت، مواجهه مستقیم، و مواجهه غیر مستقیم مطالعات مربوط به سرایت را انجام دادیم.

برای نشان دادن سرایت از یک راسو به راسویی دیگر در یک شرایط تجربی، به درون بینی دو راسو ویروس تلقیح می شود. سپس برای ارزیابی نحوه سرایت ویروس، دو راسو در قفس این راسوها برای بررسی مواجهه مستقیم اضافه می شود. دو روز بعد، در قفس دیگری که از قفس این چهار راسو با پارتیشن قابل نفوذ جدا شده بوده، جهت ارزیابی مواجهه غیر مستقیم دو راسوی دیگر اضافه می شود. تظاهرات بالینی عفونت سارس کوید دو در راسوها بررسی و ثبت می شود.

این مطالعه عینا در سه کارآزمایی مستقل دیگر تکرار می شود. بدین ترتیب، ۲۴ راسو مورد مطالعه قرار می گیرد: ۶ راسو به عنوان کنترل؛ ۶ راسو که مستقیما با تلقیح ویروس در بینی، مبتلا به عفونت می شوند؛ ۶ راسو که در مواجهه مستقیم با راسوهای تلقیح شده قرار می گیرند؛ و شش راسو مواجهه غیر مستقیم با راسوهای تلقیح شده پیدا می کنند.

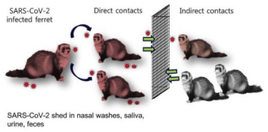

راسوهای تلقیح شده، طی روزهای ۲ تا ۸ پس از تلقیح تبدار می شوند و روز هشتم تبشان رفع می شود. در روزهای دو تا ششم پس از تلقیح، راسوها دچار کاهش فعالیت می شوند. هر شش راسو با مواجهه مستقیم در روزهای چهار تا شش پس از مواجهه دچار تب و کاهش فعالیت می شوند. از شش راسو با مواجهه غیر مستقیم، هیچکدام علامتدار نمی شوند. این داده ها نشان می دهند که بروز تظاهرات بالینی کووید ۱۹ در راسوهای مواجه شده با عفونت، مستلزم برخورد مستقیم با حیوان مبتلا به عفونت است و تاکیدی بر سرایت انسان به انسان است.

برای تحقیق رپلیکاسیون و ریزش ویروس در گروههای راسویی، هر دوازده ساعت نمونه های خون، ترشحات بینی، بزاق، ادرار، و مدفوع جمع آوری می شود، در راسوهای تلقیح شده، در همه نمونه ها RNA ویروس یافت می شود، بالاترین لود ویروس در نمونه های بینی گزارش می شود، لود ویروس در روز چهارم پس از عفونت به پیک خود می رسد و تا روز هشتم لود بالا ادامه می یابد و در روز دهم غیرقابل ردیابی می شود. از روز دوم تا هشتم پس از عفونت، ویروس در بزاق هم یافت می شود. RNA ویروس در سرم راسوهای تلقیح شده با غلظت پایین یافت می شود و پیش از منفی شدن نمونه های بینی و بزاق، غیرقابل ردیابی می شود. برای ارزیابی عفونت زایی ویروس، نمونه های بزاق و بینی به سلولهای Vero تلقیح می شود. راسوهایی که ویروس در بینی شان تلقیح شده بود از نمونه های بینی و بزاقشان ویروس جدا می شود و نشان داده می شود که تیتر ویروس در بینی بالاتر از بزاق است. از راسوهایی که با راسوهای تلقیح شده مواجهه مستقیم داشته اند، ویروس از نمونه های بینی جدا می شود ولی در بزاق یافت نمی شود. در دو مورد از شش راسویی که مواجهه آنها با دیگر راسوها غیر مستقیم بوده، ویروس با لود پایین در مدفوع و بینی یافت می شود. عفونتزایی ویروسهای موجود در ادرار و بینی نمونه-های مربوط به راسوهای تلقیح شده، مورد مواجهه مستقیم، و نمونه های مربوط به راسوهای با مواجهه غیر مستقیم نیز بررسی می شود.

نمونه های آلوده مدفوع و ادرار جمع آوری و پس از آماده سازی، به بینی سه راسو منتقل می شوند. دو روز بعد، ویروس از ترشحات بینی دو راسو قابل جداسازی بوده است. این یافته ها نشان می دهد که راسوها استعداد بالایی به ابتلا با ویروسهای رها شده از طریق مدفوع و ادرار راسوهای آلوده دارد. دوازده روز پس از عفونت، همه راسوها بی علامت می شوند و همه نمونه ها منفی می گردند. برای ارزیابی میزان تغییر سرولوژیک در هر کدام از گرههای راسویی، سرم راسوها بررسی می شود. بالاترین میانگین آنتی بادی در راسوهای تلقیح شده دیده می شود، تیتر آنتی بادی در گروههای تلقیح شده و مواجهه مستقیم، ۳۲ تا ۱۲۸ گزارش می شود و در گروه راسوهای با مواجهه غیرمستقیم، تنها یک راسو با سطح ۱۶ مثبت می شود. با در نظر گرفتن همه این یافته ها، مشخص می شود که وجود ویروس در ارگانهای مختلف راسوهای مبتلا، قادر به توضیح علت سرایت سریع عفونت به راسوهای سالم در مواجهه های مستقیم با راسوهای عفونی است.

در این مطالعه ما دیدیم که راسوها بشکل موثری دچار عفونت با کرونا می شوند و عفونت آنها، ایجاد تب می کند. ما توانستیم ویروس را در خون و سپس در ادرار و مدفوع شناسایی کنیم. این یافته ها میرساند که ویروس از راههای گوناگون می تواند از بدن مبتلا در محیط رها شود و بالقوه منشا انتقال در مواجهه نزدیک با افراد سالم باشد.

سرایت ویروس پیش از بروز پیک دما رخ داد و این بیانگر امکان سرایت از افراد بی علامت به بقیه است. موضوع جالب این است که پیش از بحداکثر رسیدن لود ویروس، سرایت به سرعت رخ می دهد. در ارتباط با انتقال ایربورن کرونا، RNA ویروس در ترشحات بینی و نمونه های مدفوع راسوهای با مواجهه غیرمستقیم دیده شد و فقط در یکی از این دو راسو سروکانورشن روی داد.

این داده ها نشان می دهند که انتقال ایربورن محتمل می باشد، اما، بطور قابل توجهی شدتی کمتر از مواجهه مستقیم دارد.

Description and Proposed Management of the Acute COVID-19 Cardiovascular Syndrome

Nicholas S et al.

doi: 10.1161/CIRCULATIONAHA.120.047349

بیماری کووید-۱۹ میتواند همراه با عوارض قلبی عروقی از جمله آسیب حاد میوکاردیال، آریتمی و کاردیومیوپاتی باشد که سندروم حاد قلبی-عروقی کووید-۱۹ (ACovCS) نامیده میشود. اگرچه مکانسیم آن به طور قطعی مشخص نشده است، اما میوکاردیت، طوفان سایتوکاینی، عوارض ترومبوتیک عروق کوچک، دیسفانکشن عروقی و یا کاردیومیوپاتی ناشی از استرس از مکانیسم های مطرح در این پدیده میباشند. بیماران با تروپونین بالا که از نظر بالینی پایدار هستند، در صورت عدم دسترسی به سونوگرافی قلبی، در مرحله حاد COVID-19 به تصویربرداری قلبی گسترده نیاز ندارند. در صورتیکه بیماران از نظر همودینامیکی وضعیت ناپایدار داشته و یا دچار آریتمی باشند نیازمند بررسی بیشتر و مشاوره قلبی هستند.

SARS-CoV-2 Isolation from Ocular Secretions of a Patient with COVID-19 in Italy with Prolonged Viral RNA Detection

Francesca Colavita, et al.

Annals of Internal Medicine / doi:10.7326/M20-117

خانم ۶۵ ساله ایتالیایی با مسافرت اخیر به ووهان، یک روز پس از بروز سرفه های خشک، گلو درد، آبریزش بینی، و کونژونکتیویت دو طرفه به بیمارستان مراجعه کرده و بستری می شود. در روز چهارم علایم، تهوع، استفراغ، و تب ۳۸ درجه هم پدیدار می شود. پی سی آر وی مثبت گزارش می شود و تشخیص کوید ۱۹ مسجل می گردد.

روز سوم بستری، بدلیل تداوم کونژونکتیویت، از ترشحات چشم برای انجام پی سی آر سواب تهیه می شود که مثبت گزارش می گردد. انتقال این ویروسها به سلولهای Vero E6 آنها را آلوده می کند، یعنی ویروسهای جدا شده پاتوژنند و قابلیت تکثیر دارند.

تا روز ۲۱ ام سواب روزانه بررسی می شود که همگی مثبت گزارش می شود، فقط در روزهای انتهایی لود ویروس کاهش می یابد. از نظر بالینی، روز پانزدهم، کونژوکتویت بیمار بهبود چشمگیری دیده می شود و روز بیستم، آشکارا بهبود می یابد.

در روز ۲۷ ام و پنج روز پس از منفی شدن سواب چشمی، و روزها پس از منفی شدن سواب بینی، دوباره گزارش پی سی آر سواب چشمی با لود پایینتری مثبت می گردد.

این یافته ها نشاگر اهمیت اقدامات پیشگیرانه است :

- نباید به بینی دست زد.
- نباید انگشتان را به دهان برد.
- باید دست ها را در هر فرصت شست.
- هنگام معاینه چشم، از ابزارهای محافظتی استفاده نمود؛ چشم ممکن است محل ورود و بلکه محل انتشار ویروس از همان آغاز بیماری باشد.

Table. Viral Load in Ocular and Nasal Swabs From the First SARS-CoV-2 Infection Detected in Italy*

Days From Symptom Onset	Viral RNA Cycle Threshold		Ocular Manifestations
	Nasal Swab	Ocular Swab	
3	16.62	21.66	Severe conjunctival hyperemia, chemosis, epiphora
9	26.49	28.25	Severe conjunctival hyperemia, epiphora
13	33.56	30.64	Moderate conjunctival hyperemia, epiphora
16	36.68	32.17	Mild conjunctival hyperemia
21	>45	36.56	Normal
22-26	>45	>45	Normal
27	>45	36.25	Normal
28-30	>45	>45	Normal

* Representative series of longitudinally collected samples.

This article was published at Annals.org on 17 April 2020.

گردآوری و تدوین: دکتر علیرضا غمخوار، سروین رادور، امین طالب پور